

# THE IMPACT OF THE FREQUENCY OF 7,12-DIMETHYLBENZ [Á] ANTHRACENE (DMBA) ADMINISTRATION ON THE FORMATION OF DYSPLASIA AND SQUAMOUS CELL CARCINOMA ON THE SKIN OF ALBINO MICE

Diana Muchsin<sup>1</sup>, Khairuddin Djawad<sup>1</sup>, Alwi A. Mappiasse<sup>1</sup>, Idham Jaya Ganda<sup>2</sup>, Nasrum Massi<sup>3</sup>, Gemini Alam<sup>4</sup>

<sup>1</sup>Department of Dermatology and Venereology, Medical Faculty Hasanuddin University, Makassar, South Sulawesi, Indonesia

<sup>2</sup>Department of Pediatric, Medical Faculty Hasanuddin University, Makassar, South Sulawesi, Indonesia

<sup>3</sup>Department of Microbiology, Medical Faculty Hasanuddin University, Makassar, South Sulawesi, Indonesia

<sup>4</sup>Pharmacy Faculty Hasanuddin University, Makassar, South Sulawesi, Indonesia

## Corresponding Author:

Diana Muchsin

Dermatology and Venereology Department

Medical Faculty University of Hasanuddin Makassar

Email: diana.muchsin@gmail.com

## ABSTRACT

**Introduction:** Dosage and frequency of 7,12-dimethylbenz[á] anthracene (DMBA) compound exposure suspected to affect the rapid growth of squamous cell carcinoma (SCC) in albino mice. **Objective:** find out the impact of DMBA exposure to dysplasia and SCC formation on albino mice. **Methods:** Twenty-five albino mice were divided into five groups, namely: Group 1 is the control (acetone), group 2 is 5 albino mice given four times DMBA 100 µg exposure for eight weeks, group 3 is 5 albino mice were given eight times DMBA 100 µg exposure for eight weeks, group 4 is 5 albino mice were given twelve times DMBA 100 µg exposure for eight weeks, and group 5 is 5 albino mice were given sixteen times DMBA 100 µg exposure for eight weeks. Histopathological examination were conducted to assess histopathological feature including inflammation, dysplasia, and SCC. **Results:** There is a significant effect of the frequency of DMBA exposure to the clinical figure and against histopathological feature of the skin albino mice. **Conclusions:** Dosage and frequency of DMBA exposure affect the occurrence of dysplasia and SCC, which are increasingly being DMBA exposure will accelerate the growth of SCC. The frequency of the most widely pose a SCC in DMBA 100 µg sixteen times exposure group, twice a week for eight weeks.

**Keywords:** DMBA, dysplasia, squamous cell carcinoma

# PENGARUH FREKUENSI PEMBERIAN SENYAWA 7,12-DIMETHYBENZ[*a*] ANTHRACENE TERHADAP TIMBULNYA KARSINOMA SEL SKUAMOSOSA PADA KULIT MENCIT ALBINO

## ABSTRAK

**Pendahuluan:** Dosis dan frekuensi paparan senyawa 7,12-dimethylbenz[*a*] anthracene (DMBA) diduga mempengaruhi cepatnya pertumbuhan karsinoma sel skuamosa (KSS) pada mencit albino. **Tujuan :** mengetahui pengaruh frekuensi pemberian senyawa DMBA terhadap timbulnya displasia dan KSS pada kulit mencit albino. **Metode:** Dua puluh-lima mencit albino yang terbagi menjadi 5 kelompok, yaitu: kelompok 1 adalah kontrol (aseton), kelompok 2 adalah 5 mencit albino yang diberi empat kali paparan DMBA 100 µg delapan minggu, kelompok 3 adalah 5 mencit albino yang diberi delapan kali paparan DMBA 100 µg selama delapan minggu, kelompok 4 adalah 5 mencit albino yang diberi dua belas kali paparan DMBA 100 µg selama delapan minggu, dan kelompok 5 adalah 5 mencit albino yang diberi enam belas kali paparan DMBA 100 µg selama delapan minggu. Dilakukan pemeriksaan histopatologi untuk menilai gambaran histopatologi termasuk inflamasi, displasia, dan KSS. **Hasil :** Terdapat pengaruh signifikan frekuensi paparan senyawa DMBA terhadap gambaran klinis dan gambaran histopatologi pada kulit mencit albino. **Kesimpulan:** Dosis dan frekuensi pemberian aplikasi DMBA mempengaruhi timbulnya displasia dan KSS. Kelompok yang paling banyak menimbulkan KSS adalah kelompok mencit yang diberi paparan DMBA 100 µg dalam 5 µl aseton dengan frekuensi enam belas kali, dua kali seminggu selama delapan minggu.

**Kata kunci :** DMBA, displasia, karsinoma sel skuamosa

## PENDAHULUAN

Insiden kanker kulit sebanding dengan insiden keganasan pada organ lainnya dan mewakili permasalahan kesehatan.<sup>1</sup> *American Cancer Society* memperkirakan insiden kanker kulit mencapai 1,5 kali dari seluruh keganasan yang terdiagnosis di Amerika Serikat, yaitu lebih dari satu juta kasus kanker kulit non-melanoma (800.000-900.000 kasus karsinoma sel basal dan 200.000-300.000 kasus karsinoma sel sel Skuamosa) dan lebih dari 62.000 kasus melanoma.<sup>2</sup>

Studi memperlihatkan polycyclic aromatic hydrocarbon (PAH) seperti 7,12-dimethylbenz[*a*]anthracene (DMBA) digunakan untuk mengetahui proses karsinogenesis dalam protokol dua tahap karsinogenesis (*two-stage carcinogenesis*) pada tumor mencit.<sup>3,4</sup>

Secara alami DMBA dapat ditemukan di alam sebagai hasil dari proses pembakaran yang tidak sempurna, seperti dalam asap tembakau, asap pembakaran kayu, asap

pembakaran gas, bensin, minyak, batubara atau daging.<sup>5</sup>

Penelitian dengan menggunakan DMBA saja pada mencit swiss albino dengan dosis 25 µg, dua kali seminggu selama lima belas minggu yang menghasilkan semua mencit berkembang tumor kulit.<sup>6</sup>

Pada penelitian kami ini menggunakan DMBA tunggal dengan dosis yang lebih besar yaitu 100 ug, dan frekuensi dua kali seminggu diperkirakan dapat merangsang pertumbuhan tumor dan keganasan lebih cepat dibandingkan penelitian sebelumnya.

Galur mencit albino yang diteliti di Makassar tidak diketahui secara pasti. Perbedaan frekuensi paparan senyawa DMBA diduga berpengaruh terhadap cepatnya pertumbuhan tumor dan keganasan kulit. Oleh karena itu diperlukan penelitian lebih lanjut untuk mengetahui frekuensi optimal yang paling cepat menimbulkan tumor kulit pada mencit albino yang selama ini digunakan dalam berbagai penelitian eksperimental di Makassar.

## METODE

Mencit betina yang sehat dan tidak hamil diisolasi selama satu minggu kemudian dibagi menjadi lima kelompok. Kelompok satu sebagai kelompok kontrol diberi aseton. Kelompok dua diberi empat kali paparan DMBA 100 µg. Kelompok tiga diberi delapan kali paparan DMBA 100 µg. Kelompok empat diberi dua belas kali paparan DMBA 100 µg. Kelompok lima diberi enam belas kali paparan DMBA 100 µg.

Mencit diperiksa setiap minggu untuk melihat apakah ada pertumbuhan tumor dan dilakukan pengukuran berat badan mencit. Populasi yang digunakan adalah mencit albino betina sehat dan tidak hamil dengan berat rata-rata 20-30 gram, yang diperoleh dari Laboratorium Balitbang Maros. Mencit dipertahankan selama 1 minggu pada kondisi standar, yaitu: (suhu 28±2°C), kelembapan 50±10°C dan lampu ruangan dengan siklus 12 jam menyala dan 12 jam dipadamkan.

### Pengenceran DMBA

Zat DMBA yang dipakai adalah buatan Sigma, USA. Rumus empiris DMBA adalah C<sub>20</sub>H<sub>16</sub> dengan berat molekul 256,34. Kemasan botol kaca berisi 100 mg zat DMBA. Larutan DMBA 100 mg dilarutkan dalam 5 ml aseton sebagai pelarut, sehingga menjadi 20 µg/µl.

### Paparan DMBA pada mencit

Perlakuan dilakukan selama delapan minggu. Pada minggu ke sepuluh, semua mencit diterminasi dengan jalan diberi eter sebagai anestesi kemudian dilakukan eksisi lesi.

## Histopatologi

Sampel jaringan difiksasi dalam bufer formalin 10%. Semua jaringan ditaruh dalam blok parafin dan dipotong dengan ketebalan 4 – 5 µM. Tiap bagian yang dipotong kemudian dideparafinasi dengan xylene dan dibagi skala dengan serial alkohol ke air kemudian diwarnai dengan hematoxylin eosin untuk evaluasi dengan mikroskop.

## HASIL

### Perbandingan gambaran klinis pada kulit mencit albino masing-masing kelompok perlakuan

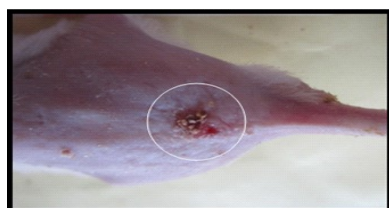Pada penelitian ini didapatkan gambaran klinis effloresensi berupa erosi-krusta, papul, dan tumor setelah paparan DMBA pada masing-masing kelompok. Ditemukan lesi berupa tumor sebanyak empat mencit, lesi kulit papul multipel didapatkan sebanyak delapan mencit, lesi erosi/krusta pada delapan mencit. Sedangkan pada kelompok kontrol tidak tampak gambaran klinis lesi kulit (Tabel 1 dan gambar 1-3)

### Sebaran gambaran histopatologi inflamasi pada kulit mencit albino masing-masing kelompok perlakuan

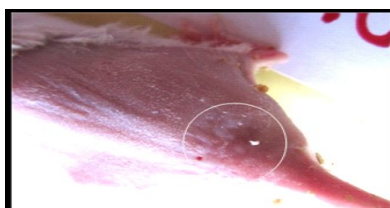
Pada penelitian ini didapatkan gambaran histopatologi inflamasi pada semua mencit percobaan pada masing-masing kelompok perlakuan yang diberi paparan DMBA. Jumlah kejadian gambaran histopatologi inflamasi sebesar dua puluh ekor mencit (80%). Sedangkan pada kelompok

Tabel 1. Sebaran gambaran klinis effloresensi menurut kelompok perlakuan

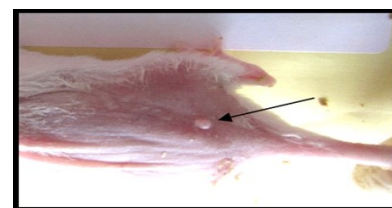
Kelompok Perlakuan	Tidak ada lesi		Erosi-krusta		Papul, multipel,		Tumor	
	N	%	N	%	N	%	N	%
Kontrol	5	100	-	-	-	-	-	-
DMBA 4x	-	-	5	100	-	-	-	-
DMBA 8x	-	-	1	20	4	80	-	-
DMBA 12x	-	-	2	40	1	20	2	40
DMBA 16x	-	-	-	-	3	60	2	40



**Gambar 1.** Gambaran klinis effloresensi berupa erosi-krusta pada kulit punggung mencit yang telah diberi paparan DMBA 100 µg (diambil dari kulit mencit kelompok DMBA 4x).



**Gambar 2.** Gambaran klinis lesi papul multipel pada kulit punggung mencit yang telah diberi paparan DMBA 100 µg (diambil dari kulit mencit kelompok DMBA 8x).

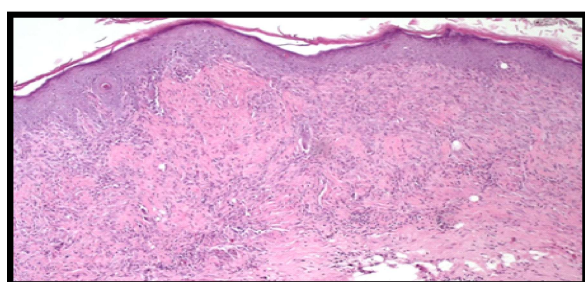


**Gambar 3.** Gambaran klinis lesi tumor pada kulit punggung mencit yang telah diberi paparan DMBA 100 µg (diambil dari kulit mencit kelompok DMBA 16x).

kontrol tidak tampak gambaran inflamasi (20%) (Tabel 2 dan gambar 4)

**Tabel 2.** Sebaran gambaran histopatologi inflamasi menurut kelompok perlakuan

Kelompok perlakuan	Inflamasi			
	Ya		Tidak	
	N	%	N	%
Kontrol	-	-	5	100
DMBA 4x	5	100	-	-
DMBA 8x	5	100	-	-
DMBA 12x	5	100	-	-
DMBA 16x	5	100	-	-



**Gambar 4.** Gambaran histopatologi inflamasi (pembesaran 10x) dari kulit punggung mencit yang diberi paparan DMBA 100 µg. (diambil dari kulit mencit kelompok DMBA 8x).

**Perbandingan gambaran histopatologis derajat displasia pada kulit mencit albino masing-masing kelompok perlakuan**

Pada penelitian ini didapatkan gambaran histopatologi displasia ringan adalah tiga ekor mencit, yaitu dua ekor mencit dari kelompok

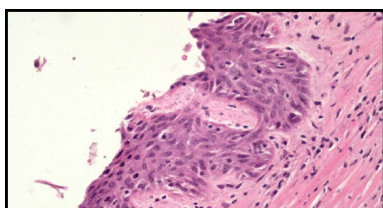
yang diberi paparan DMBA empat kali dan satu ekor mencit yang diberi paparan DMBA delapan kali. Gambaran histopatologi displasia sedang sebanyak tiga ekor mencit, yaitu satu ekor mencit pada paparan DMBA delapan kali dan dua ekor mencit pada paparan DMBA dua belas kali. Gambaran histopatologi displasia berat ditemukan pada lima ekor mencit, yaitu masing-masing 2 ekor mencit pada kelompok yang diberi paparan DMBA delapan kali dan enam belas kali. Dan satu ekor mencit yang diberi paparan DMBA dua belas kali. Jumlah kejadian displasia adalah sebelas ekor mencit (44%). Sedangkan pada kelompok kontrol tidak ditemukan adanya gambaran displasia (Tabel 3 dan gambar 5-7).

**Perbandingan gambaran histopatologi karsinoma sel skuamosa pada kulit mencit albino masing-masing kelompok perlakuan**

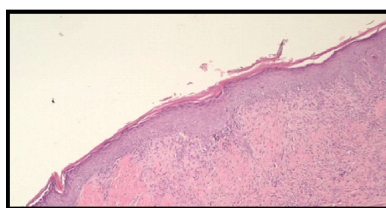
Pada penelitian ini didapatkan gambaran histopatologi karsinoma sel skuamosa pada dua ekor mencit yang mendapatkan paparan DMBA dua belas kali dan tiga ekor mencit yang mendapatkan paparan DMBA enam belas kali. Sedangkan kelompok kontrol tidak terdapat gambaran karsinoma sel skuamosa. Pada kelompok yang mendapatkan paparan DMBA empat kali dan delapan kali serta kelompok kontrol tidak tampak gambaran karsinoma sel skuamosa (Tabel 4 dan gambar 8).

**Tabel 3.** Sebaran Derajat Displasia menurut Kelompok Perlakuan

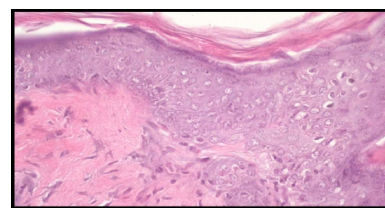
Kelompok Perlakuan	Displasia					
	Ringan		Sedang		Berat	
	N	%	N	%	N	%
Kontrol	-	-	-	-	-	-
DMBA 4x	2	40	-	-	-	-
DMBA 8x	1	20	1	20	2	40
DMBA 12x	-	-	2	40	1	20
DMBA 16x	-	-	-	-	2	40



**Gambar 5.** Gambaran Histopatologi displasia ringan (pembesaran 40x) dari kulit punggung mencit yang diberi paparan DMBA 100µg (diambil dari kulit mencit kelompok DMBA 4x)



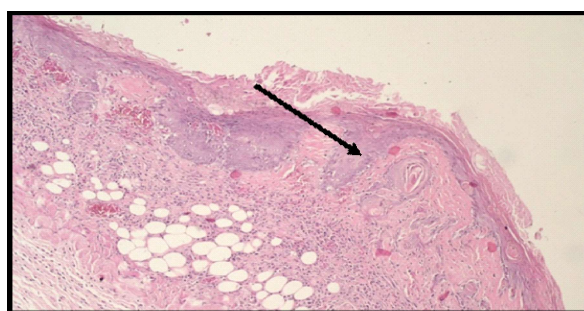
**Gambar 6.** Gambaran Histopatologi displasia sedang (pembesaran 10x) dari kulit punggung mencit yang diberi paparan DMBA 100µg (diambil dari kulit mencit kelompok DMBA 12x)



**Gambar 7.** Gambaran Histopatologi displasia berat (pembesaran 40x) dari kulit punggung mencit yang diberi paparan DMBA 100µg (diambil dari kulit mencit kelompok DMBA 12x).

**Tabel 4.** Sebaran karsinoma sel skuamosa menurut kelompok perlakuan

Kelompok perlakuan	Karsinoma Sel Skuamosa			
	Ya		Tidak	
	N	%	N	%
Kontrol	-	-	5	100
DMBA 4x	-	-	5	100
DMBA 8x	-	-	5	100
DMBA 12x	2	40	3	60
DMBA 16x	3	60	2	40



**Gambar 8.** Gambaran Histopatologi Karsinoma sel skuamosa (pembesaran 10x) dari kulit punggung mencit yang diberi paparan DMBA 100µg (diambil dari kulit mencit kelompok DMBA 16x).

**DISKUSI**

Penelitian ini menelaah variasi paparan DMBA terhadap pembentukan tumor pada kulit mencit albino dari aspek gambaran klinis dan histopatologi. Dalam penelitian ini kami menilai lima kelompok perlakuan yaitu kelompok kontrol aseton, kelompok empat kali paparan DMBA, kelompok delapan kali paparan DMBA, kelompok dua belas kali paparan DMBA, dan kelompok enam belas kali paparan DMBA (Tabel 5).

Beberapa faktor yang mempengaruhi karsinogenesis antara lain kerentanan strain mencit, adanya mutasi genetik, serta dosis agen karsinogen. Strain mencit memiliki sensitivitas dan kecenderungan perkembangan tumor yang berbeda-beda terhadap karsinogen kimia. Hal ini mengindikasikan

adanya *strain-dependent susceptibility* yang ditentukan oleh faktor-faktor genetik bawaan. Penelitian menunjukkan bahwa paparan DMBA tunggal (20 µg dalam 0,1 mL aseton) dua kali seminggu selama delapan minggu pada mencit albino Swiss menunjukkan pertumbuhan tumor yang diobservasi selama lima belas minggu.<sup>6</sup> Strain mencit albino yang digunakan dalam penelitian ini tidak diketahui secara pasti. Penelitian ini menggunakan DMBA tunggal 100 µg dalam aseton 5 µl, dua kali seminggu selama delapan minggu. Pada penelitian kami pertumbuhan tumor terdapat pada kelompok dengan paparan DMBA 100 µg frekuensi dua belas kali dan enam belas kali, interval dua kali seminggu. Tumor muncul pada minggu ke enam perlakuan.

Hasil analisis kelompok kontrol menggunakan aseton mempunyai nilai yang tidak berbeda bermakna hal ini menunjukkan bahwa sel epidermis tidak dipengaruhi oleh aseton sehingga aseton dapat digunakan sebagai bahan pelarut DMBA yang digunakan dalam penelitian ini. Hal ini juga dibuktikan dengan penelitian sebelumnya yang membuktikan antara kelompok kontrol normal dengan kontrol aseton diperoleh hasil yang tidak berbeda bermakna.<sup>7,8</sup>

Penelitian menunjukkan kejadian luka pada beberapa mencit yang diberi paparan DMBA dosis 20 µg. DMBA dapat menyebabkan iritasi dan peradangan kulit.<sup>9</sup> Inflamasi kronik mendorong ke arah perkembangan kanker. Ekspresi berlebih enzim proinflamasi COX-2 yang terlibat dalam biosintesis prostaglandin dari asam arakidonat, mensensitisasi kulit mencit untuk promosi tumor.<sup>10</sup> Dalam penelitian ini menunjukkan gambaran histopatologi berupa inflamasi pada 20 mencit, yaitu pada semua kelompok penelitian kecuali kelompok kontrol.

Displasia merupakan proliferasi yang tidak teratur serta nonneoplastik, dan ditemukan di epitel. Pada berbagai penelitian

**Tabel 5.** Sebaran kejadian gambaran histopatologi inflamasi, sisplasia, dan karsinoma sel skuamosa menurut kelompok perlakuan

Kelompok perlakuan	Inflamasi		Inflamasi+ Displasia		Inflamasi+ Displasia+KSS	
	N	%	N	%	N	%
Kontrol (Aseton)	-	-	-	-	-	-
DMBA (4x)	3	60	2	40	-	-
DMBA (8x)	1	20	4	80	-	-
DMBA (12x)	-	-	3	60	2	40
DMBA (16x)	-	-	2	40	3	60

ditemukan displasia dengan tingkatan ringan, sedang, dan berat. Dengan pemberian DMBA tunggal diamati adanya pembentukan displasia.<sup>11</sup> Dalam penelitian ini menunjukkan gambaran histopatologi berupa displasia tanpa terlihat adanya suatu keganasan terdapat pada sebelas ekor mencit albino. Displasia ringan sebanyak tiga ekor mencit albino, displasia sedang sebanyak tiga ekor mencit albino, dan displasia berat sebanyak lima ekor mencit albino.

DMBA dan PAH lainnya bersifat karsinogenesis namun tidak semua galur mencit yang terpapar agen tersebut akan terbentuk tumor. Adanya toleransi terhadap DMBA masih belum jelas, meskipun hal tersebut mungkin berkaitan dengan jalur metabolik senyawa yang masuk ke dalam sel.<sup>12</sup> Dalam penelitian ini menunjukkan gambaran histopatologi berupa suatu

karsinoma sel skuamosa pada dua mencit yang mendapat paparan DMBA dua belas kali dan tiga mencit yang mendapat paparan DMBA enam belas kali. Pertumbuhan tumor tercepat terjadi pada minggu ke enam dengan menggunakan dosis DMBA 100 µg. Penelitian ini membuktikan bahwa paparan DMBA saja dengan dosis yang lebih besar serta frekuensi yang lebih banyak dapat mempercepat pertumbuhan tumor kulit mencit.

## KESIMPULAN

Dosis dan frekuensi pemberian aplikasi DMBA mempengaruhi timbulnya displasia dan KSS. Kelompok yang paling banyak menimbulkan KSS adalah kelompok mencit yang diberi paparan DMBA 100 µg dalam 5 µl aseton dengan frekuensi enam belas kali, dua kali seminggu selama delapan minggu.

## DAFTAR PUSTAKA

1. Meeran SM, Vaid M, Punathil TS, Katiyar S. Dietary grape seed proanthocyanidins inhibit 12-O-tetradecanoyl phorbol-13-acetate caused skin tumor promotion in 7,12-dimethylbenz[a]anthracene-initiated mouse skin, which is associated with the inhibition of inflammatory responses. *Carcinogenesis*. 2009;30:520-8.
2. Dulgosz AA, Yuspa SH. Carcinogenesis: Chemical. In: Wolff K, Goldsmith LA, Katz SI, Gilchrist BA, Paller AS, Leffel DJ, editors. Fitzpatrick's Dermatology in General Medicine. 7th ed. New York: Mc Graw Hill.; 2008.
3. Rastogi S, Shukla Y, Paul BN, Chodwuri DK, Khanna SK, Das M. Protective effect of *Omicum sanctum* on 3-methylcholanthrene, 7,12-dimethylbenz(a)anthracene and aflatoxin B1 induced skin tumorigenesis in mice. *Toxic Pharmacol*. 2007;224:228-40.
4. Yusuf N, Nasti TH, Meleth S, Elmets CA. Resveratrol enhances cell-mediated immune response to DMBA through TLR4 and prevents DMBA induced cutaneous carcinogenesis. *Mol Carcinog*. 2009;48:713-23.
5. Lukitaningsih E, Noegrohati S. Studi Pemisahan senyawa hidrokarbon poliaromatik secara kromatografi gas kolom kapiler. *MFI* 2000;11(1):31-8.
6. Sharmila R, Manoharan S. Anti-tumor activity of rosmarinic acid in 7,12-dimethylbenz(a)anthracene (DMBA) induced skin carcinogenesis in Swiss albino mice. *Indian J Exp biol*. 2012;50:187-94.
7. Xie X, Zhang Y, Jiang Y, Liu W, Ma H, Wang Z, et al. Suppressive function of RKTG on chemical carcinogen-induced skin carcinogenesis in mouse. *Carcinogenesis*. 2008;29:1632-8.
8. Roomi MW, Roomi NW, Kalinovsky T, Ivanov V, Rath M, Niedzwiecki A. Inhibition of 7,12-dimethylbenzanthracene-induced skin tumors by a nutrient mixture. *Med Oncol*. 2008;25:333-40.
9. Igam N, Shukla Y. Preventive effects of diallyl sulfide on 7,12-dimethylbenz[a]anthracene induced DNA alkylation damage in mouse skin. *Mol Nutr Food Res*. 2007;51:1324-8
10. Chun K-S, Kundu JK. Inhibition of phorbol ester induced mouse skin tumor promotion and COX-2 expression by celecoxib: C/EBP as a potential molecular target. *Cancer Res Treat*. 2006;38:152-8.
11. Kumar V, Cotran RS, Robbins SL. Neoplasma. Jakarta: EGC; 2007.
12. Berenblum I, Armuth V. Effect of colchicine injection prior to the initiating phase of two-stage skin carcinogenesis in mice. *Br J Cancer*. 1977;36:615-20